

HERIDAS EN LA CARA CAUSADAS POR LA GUERRA

LUIS EDUARDO BERMUDEZ R. MD. FACS.
bermudezluis@me.com

Introducción

Como Sargento Cirujano al servicio del Rey Carlos II de Inglaterra, Charles Wiseman (1622 – 1676), describía las heridas de guerra así: “Las heridas causadas por armas de fuego, son la clase de heridas más complicadas que se pueden infligir: no solamente es la solución de continuidad, se presentan junto con contusiones, lesiones por fricción y laceraciones del más alto grado. A esto se añade toda clase de fracturas, y accidentes como hemorragia, inflamación, erisipelas, gangrena y esfacelaciones; acompañados de cuerpos extraños que son violentamente llevados dentro de la herida,...”(1). Hoy, 350 años después, a pesar que el armamento convencional ha “evolucionado”, la descripción de Weiseman sigue siendo válida para describir las heridas que son producidas por las armas de fuego actuales. Como la guerra es la manera de matar colectivamente de manera organizada, se utilizan armas mucho mas letales de las que se utilizan en la vida civil.

Contrario a lo que uno pudiera pensar, al comparar las heridas dibujadas en las acuarelas de pacientes tratados en la primera Guerra Mundial por Sir. Harold Gillies en el Queen Mary's Hospital del Reino Unido, con las fotos tomadas hoy a pacientes que hoy tratamos en el Hospital Militar Central; llama la atención la similitud de las heridas. Las heridas en principio son lo mismo, lo que ha cambiado es el método y velocidad del tratamiento, así como el método de documentarlas.

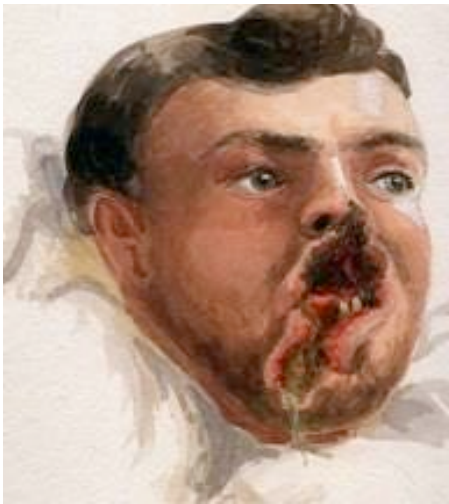

Figura 1.

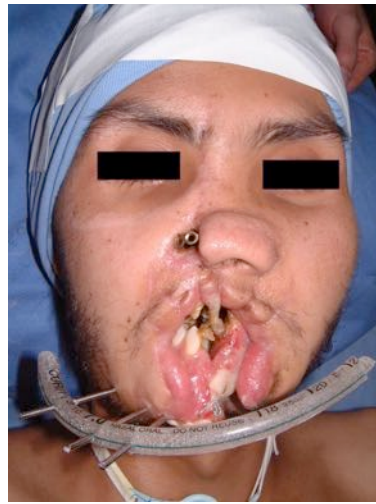

Figura 2.

Figura 1: Acuarela de los Archivos de Gillies en el Queen Mary's Hospital (1918). Figura 2. Foto digital de paciente del Hospital Militar Central en Colombia (2002).

La excepción a la afirmación anterior son las heridas causadas por armas no convencionales como las minas antipersonales (minas quiebra patas), o los cilindros de gas. Estas armas no existían en la primera guerra mundial y algunas se podría decir que son nuestro triste patrimonio. Las armas no convencionales han generado otro tipo de lesiones de difícil manejo puesto comprometes más severamente a los pacientes.

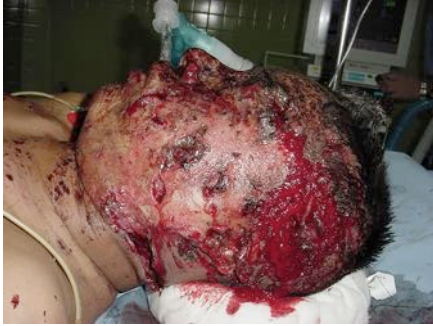

Figura 3.

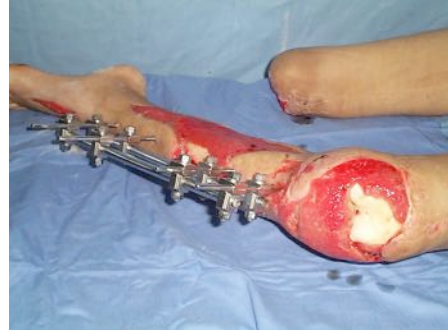

Figura 4.

Figura 3. Lesión severa causada por explosión de cilindro de gas, compromiso de los dos ojos y toda la cara. Figura 4. Lesión causada por mina antipersonal con amputación de la pierna derecha, fractura abierta de tibia y peroné izquierdo, destrucción de la patela izquierda y exposición de la articulación de la rodilla.

Contrario a lo que sucede con las heridas por arma de fuego en cara que siempre han sido un reto, las heridas por arma de fuego en las extremidades no lo eran pues la solución para las heridas complejas fue la amputación.

La cirugía plástica moderna recibió su impulso más grande precisamente en la guerra por las heridas causadas por las armas de fuego. Fue después de la Primera Guerra Mundial que aparecieron nombres tan importantes en la cirugía plástica como Morestin, Lexer, Ganzer, Lindemann, Kilner, Burian, Esser, Kasanjian, Balir y Gillies.

Harold Gillies hizo que el Queen Mary's Hospital fuera el centro de cirugía plástica y Maxilofacial más importante de Europa para el tratamiento de los heridos de la Primera Guerra Mundial entre 1917 y 1921, tiempo en el cual ingresaron alrededor de 5000 hombres para ser sometidos a procedimientos de reconstrucción de cabeza y cuello. Allí se trataban usando métodos conocidos por todo el mundo hasta el momento como el colgajo frontal para reconstrucción nasal cuando la terapia anti-infecciosa y la anestesia estaban lejos del desarrollo que tienen hoy en día.

CASO CLINICO 1.

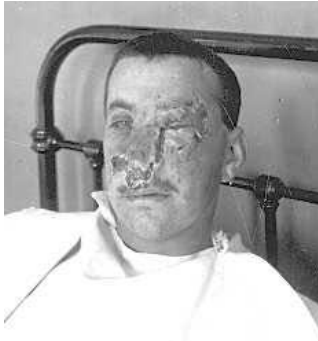

Figura 1.

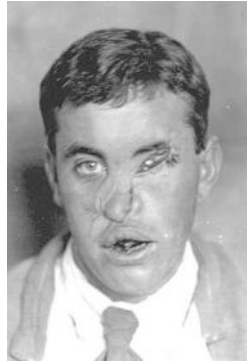

Figura 2.

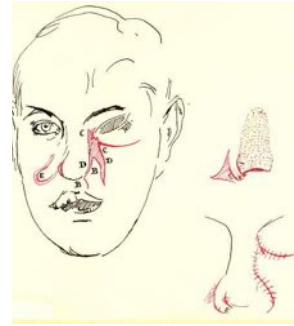


Figura 3.



Figura 4.

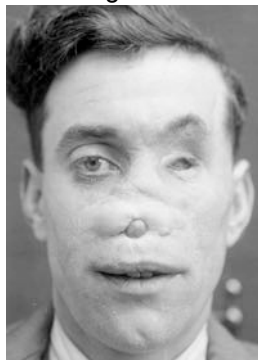

Figura 5.

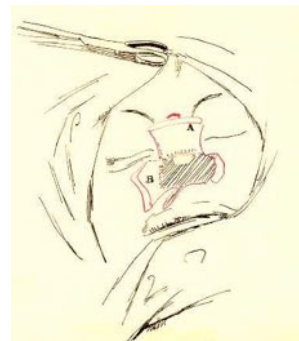

Figura 6.

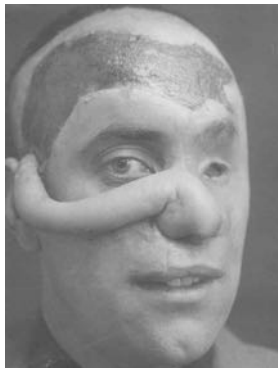

Figura 7.

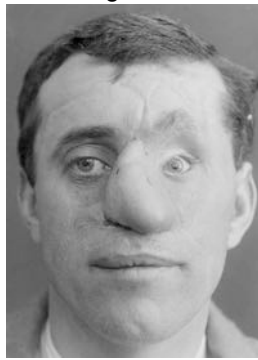

Figura 8.

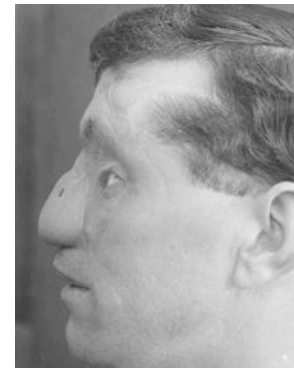

Figura 9.

Fotos tomadas con permiso de los Archivos de Gillies, Queen Mary's Hospital, Sidcup, UK. Cortesía del Dr. Andrew Bamji, curador de los archivos.

Figura 1: Foto de paciente tomada antes de se hospitalizado para tratamiento, Julio 7 de 1916. Figura 2: Foto del paciente una vez ha sanado por segunda intención. Figura 3: Diagrama hecho por Henry Tonks del diseño de los colgajos, de la cirugía realizada en Noviembre de 1916. Figura 4: Foto del paciente después de cirugía. Figura 5: Foto después de 3 procedimientos adicionales corrigiendo el párpado, los resultados de la nariz fueron considerados no satisfactorios, Febrero 1920. Figura 6: Diagrama hecho por Henry Tonks de la cirugía realizada en Enero, 1921. Se levantan unos colgajos laterales volteándolos para dar cobertura interna nasal. La cobertura externa se hace con un colgajo frontal basado en la arteria temporal superficial. Figure 7: Foto del colgajo frontal en posición. Figuras 8 y 9: Resultado final, Mayo 1921.

Allí también se creó el concepto de los colgajos tubulares como respuesta a las necesidades que tenían de transferir grandes cantidades de tejido, para poder reconstruir los destrozos dejados por las armas de fuego. El colgajo tubular enrolla un segmento de piel sobre sí mismo creando un tubo el cual se dejaba así durante 6 semanas, para después seccionar uno de los extremos y trasladarlo al sitio deseado donde se suturaba, dejando el otro extremo del tubo intacto adherido al área donante porque de allí venía la perfusión de dicho colgajo; se dejaba así durante otras 6 semanas al cabo de las cuales el tubo se seccionaba liberándolo del área donante, para acomodar esa piel cubriendo el área deseada. Cuando se requerían mayores cantidades de tejido, se tomaban los colgajos en el tronco los cuales se transportaban usando una extremidad como medio de transferencia de los mismos.

En el CASO 2 podemos ver cronológicamente como se cubrió un defecto en la maxila y región lateral de la nariz con un colgajo tubulizado de cuello y tórax superior.

CASO CLINICO 2.

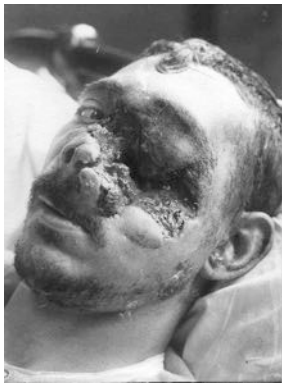

Figura 1

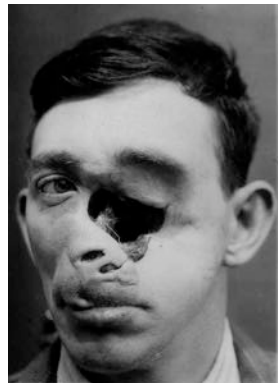

Figura 2.

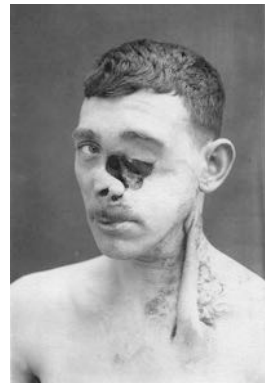

Figura 3.

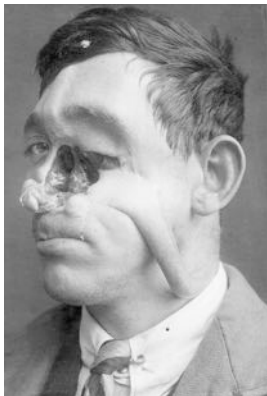

Figura 4.

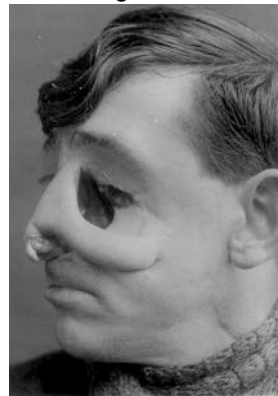

Figura 5.

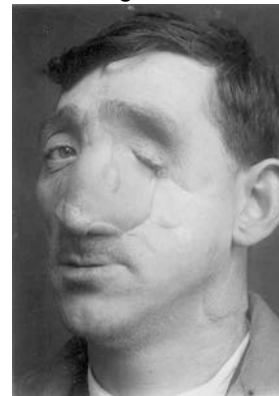

Figura 6.

Fotos tomadas con permiso de los Archivos de Gillies, Queen Mary's Hospital, Sidcup, UK. Cortesía del Dr. Andrew Bamji, curador de los archivos.

Figura 1. Herida aguda, Septiembre 1917. Figura 2. Foto del paciente una vez la herida una vez cicatrizado por segunda intención, Octubre 1918. Figura 3. Se creó un tubo de piel en el cuello, Marzo, 1919. Figura 4. El tubo fue usado para transferir un segmento de piel del torax superior a la cara, Julio 1921. Figura 5. La parte distal del tubo es rotado para cubrir la nariz recibiendo la irrigación de la mejilla, Noviembre 1921. Figura 6. Resultado final una vez los tejidos se han reorganizado cubriendo el defecto de la maxila.

Los tubos fueron a piedra angular de la cirugía plástica en el tratamiento de lesiones complejas de diversa etiología, durante las siguientes seis décadas, con resultados verdaderamente

envidiables, pero con el inconveniente de la necesidad de varios procedimientos quirúrgicos y la adopción de posiciones incómodas.

La cirugía plástica siguió su evolución en los tiempos de paz con avances como la cirugía craneofacial, la microcirugía, la descripción de los patrones vasculares de los diferentes colgajos, los expansores de piel, la distracción osteogénica, los implantes osteointegrados, etc. Hoy gracias al conocimiento de colgajos con una anatomía vascular definida se pueden reconstruir defectos severos con grandes deficiencias de tejido, en un solo tiempo quirúrgico antes de que la herida cicatrice por segunda intención. Colgajos como el frontal descrito inicialmente hacia el 800 a.C., en la India, para reconstruir la nariz amputada, siguen siendo primera opción.

Los colgajos musculares y musculocutáneos, popularizados en la década de los 70, son de gran ayuda al permitir la movilización de grandes porciones de tejidos cercanos al defecto en un solo tiempo ahorrando muchos de los tiempos descritos APRA los colgajos tubulares. Los colgajos musculares siguen siendo herramientas muy importantes en la reconstrucción de cabeza y cuello, sin embargo tienen como limitante la cantidad útil de tejido que se puede transferir. En general, la mayoría del colgajo se utiliza como pedículo y solo el tejido del extremo distal es el que se utiliza para la reconstrucción. La excepción a esta afirmación es el colgajo de músculo Temporal debido a su privilegiada localización, siendo útil en más de un 50% de su longitud.

La microcirugía es hoy en día el método ideal (2,3) para transferir en un solo tiempo, grandes cantidades de tejidos y de diversas características proveyendo el tejido necesario para la reconstrucción de las lesiones complejas de cabeza y cuello dejadas por la guerra, pudiéndose realizar en conjunto con otros procedimientos como osteosíntesis, injertos óseos, injertos de nervio, etc.

Balística

Desde hace más de dos mil años en China la pólvora, una combinación de azufre, nitrato de potasio y carbón, era conocida, pero fue hasta los inicios del siglo XIV en la batalla de Crécy (agosto 26 de 1346) que empezó a utilizarse como impulsor de proyectiles de armas de guerra. Las primeras armas de mano tuvieron su aparición en el siglo XVI, las cuales funcionaban introduciendo pólvora por el cañón, colocación del proyectil y un mecanismo para la iniciación de la detonación.

Hasta la mitad del siglo XIX aparecen avances destacados de balística moderna como fueron, el cartucho metálico el cual combinaba la pólvora y el proyectil en una sola unidad, la posibilidad de disparar el arma más de una vez y posteriormente el reemplazo de la pólvora por nitrocelulosa la cual permite ser adaptable en diferentes tamaños, liberando así diferentes grados de energía.

Actualmente existen variaciones en metalurgia de las armas lo que ha llevado al desarrollo de armas de fuego cada vez más sofisticadas y poderosas lo que produce lesiones más extensas y complejas.

La balística es la ciencia que estudia el movimiento de un proyectil desde el arma hasta su blanco. La balística interna estudia el movimiento del proyectil dentro del arma siendo algunas características la longitud de la vaina del cartucho, la cual a mayor longitud, mayor capacidad de albergar pólvora y así tendrá mayor velocidad y energía cinética, es así que las armas largas generan presiones en la cámara de más de 70000 libras por pulgada cuadrada y una energía cinética de más de 8100 pies por libra.

La balística externa estudia el vuelo del proyectil a través de la atmósfera hasta el blanco, por lo cual la distancia del arma al blanco es un factor primordial sobre el efecto, la severidad y el tipo de herida producida. La velocidad del proyectil y la masa del mismo determinan la energía cinética resultante que da una indicación del potencial de la bala para la destrucción de los tejidos.

La balística terminal es el estudio de los efectos del proyectil sobre el blanco, que en el caso del tejido humano es llamada balística de la herida, la cual es determinada por las fuerzas que actúan sobre el proyectil en vuelo. Cuando el proyectil impacta su objetivo, el movimiento en espiral se detiene y se produce el fenómeno de desviación, el cual está determinado por el

momento en que el proyectil empieza el movimiento en espiral desde el arma y la masa del mismo. Si hay una desviación del eje de curso del proyectil a 90° o más, hay mayor desplazamiento de tejidos y liberación de energía cinética, llevando a mayor destrucción tisular. La velocidad del proyectil en el momento del impacto es otro factor, porque a mayor velocidad el proyectil desacelerará más rápidamente y mayor energía será liberada.

La destrucción de los tejidos que se encuentran en el curso del proyectil se ha denominado cavidad permanente, dependiendo del diámetro y de su grado de movimiento en espiral. Un factor crítico en la extensión de las lesiones producidas por armas de fuego es la capacidad del proyectil de producir la cavidad temporal en la herida la cual es debida a las características elásticas de los tejidos y la presión negativa dentro de estos con atrapamiento de aire. La velocidad del proyectil genera fuerzas en los tejidos afectados denominadas ondas de choque y ondas de presión las cuales generan efectos titulares 30 veces el diámetro del proyectil. Una vez la cavidad es formada, ésta sufre subsecuentes expansiones y contracciones de intensidad variable hasta varios días después de la lesión inicial, con diferentes grados de daño tisular. Otro factor que interviene en el grado de cavitación es la fragmentación que puede sufrir el proyectil, produciéndose múltiples canales de lesión y aumentando la extensión de la lesión.

Manejo inicial

Después de haber estabilizado el paciente siguiendo el ABC, y si el estado general del paciente lo permite se puede proceder al manejo inicial de la herida siguiendo los principios que enumeramos a continuación:

- Lo primero será limpiar y desbridar el área del trauma. La irrigación copiosa con solución salina es fundamental, así como la remoción de fragmentos óseos desvitalizados, fragmentos de dientes y cuerpos extraños.
- Se debe hacer un manejo interdisciplinario en caso de que la herida comprometa los ojos, el oído, el cerebro, o las meninges.
- Se debe prestar especial atención a las heridas que comprometen el cuello para estar seguros que no hay compromiso de estructuras vitales.
- Se deben conservar todos fragmentos óseos que estén adheridos por su periostio a los tejidos blandos vitales.
- Se debe restaurar la continuidad anatómica de los segmentos óseos y de la oclusión en la medida de lo posible.
- En el caso de fracturas conminutas de mandíbula se debe preservar el espacio entre los fragmentos mediante una fijación intermaxilar o con la colocación de pines (ver foto.....) o tutores externos.
- Gracias a la buena vascularidad de la región de la cara y el cuello se puede hacer un cierre primario de las heridas en la mayoría de los casos lo que va a dar unos mejores resultados pues se perderá menos tejido como resultado de la contracción.
- La atención inicial de la herida por arma de fuego de baja velocidad en la cara se da en las primeras 24 horas se haga todo lo posible para realizar el tratamiento definitivo en ese momento, la mayoría estas lesiones son susceptibles de cierre primario.
- Si la atención inicial de estas heridas por arma de fuego tanto de baja como de alta velocidad se da después de las primeras 24 horas lo recomendado es hacer una limpieza a conservadora de la herida posponiendo el cierre definitivo o temporal de zonas severamente contaminadas.
- Siempre se debe asegurar el cubrimiento de los ojos independiente del tiempo transcurrido entre el trauma y la atención inicial.
- Cuando se haga un procedimiento de desbridamiento óseo o una osteosíntesis se debe asegurar un cierre hermético la mucosa.
- Aunque discutible en general recomendamos que al paciente se le deje inmediatamente después de la cirugía una sonda de nutrición nasoduodenal para dejar en reposo las suturas de la mucosa intraoral los primeros 5 días.

- Se debe insistir en la importancia del aseo oral en el postoperatorio y son recomendables los enjuagues con compuestos que contengan clorexidina.
- Dar cobertura antibiótica y antitetánica adecuada.

Manejo definitivo.

El espectro de deformidades a reconstruir es muy variable abarcando toda la cirugía reconstructiva. Tratar en detalle cada una de esas deformidades sería muy extenso y no es el objetivo del presente capítulo.

CASO CLINICO 3

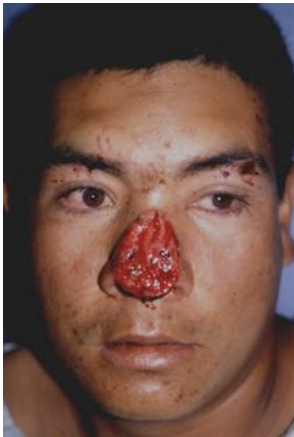

Figura 1.

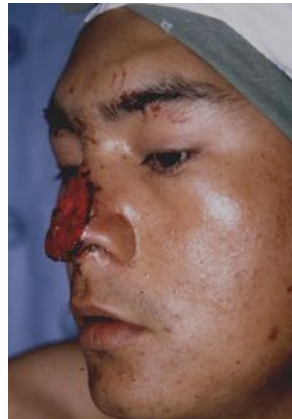

Figura 2.

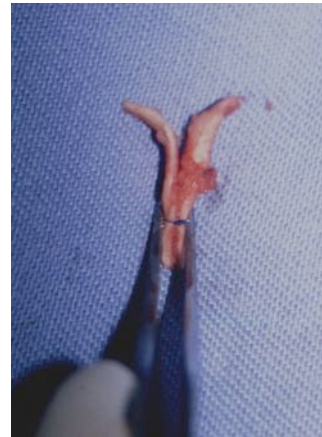

Figura 3.

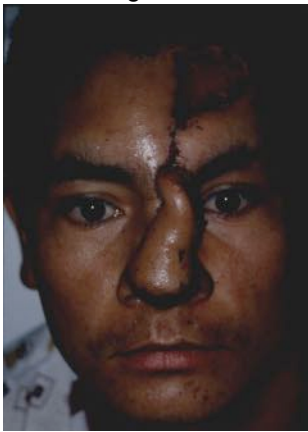

Figura 4.

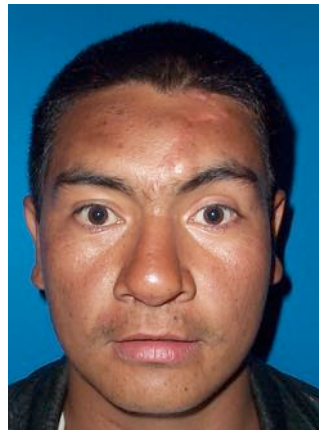

Figura 5.

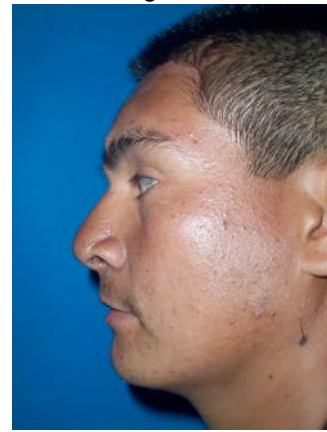

Figura 6.

Figuras 1 y 2: Herida por fusil con destrucción de los cartílagos nasales y de la cobertura cutánea nasal externa. Es importante reconstruir la nariz en este momento de manera definitiva y no esperar a que la contracción cicatricial haga mas difícil la reconstrucción. Figura 3: Los cartílagos laterales inferiores se reconstruyen con un injerto de concha auricular doblado sobre si mismo. Figura 4: La cobertura cutánea se logra con un colgajo frontal basado en la arteria supratroclear, por comodidad en el manejo postoperatorio se colocan unos injertos de piel parcial muy delgados en la zona donante del colgajo frontal.. Figura 5 y 6: Fotos postoperatorias un año después de sufrido el trauma y de haber realizado una serie de revisiones al colgajo y al sitio donante del colgajo.

En nuestros pacientes jóvenes con frecuencia la frente es muy corta, lo cual dificulta la reconstrucción de la nariz, porque quedan fácilmente incluidos folículos pilosos en el extremo distal del colgajo. En esos casos los expansores de piel son una muy buena opción, produciendo mas tejido pero lo mas importante alargando el colgajo de manera que

CASO CLINICO 4

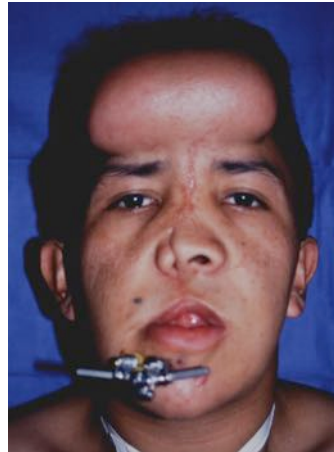


Figura 1.

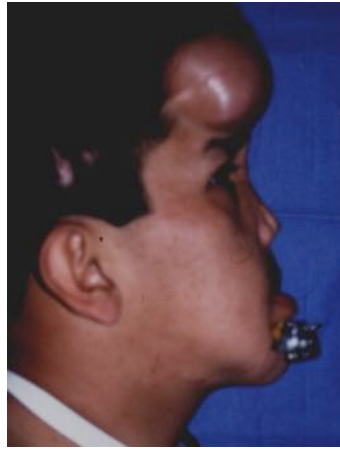

Figura 2.

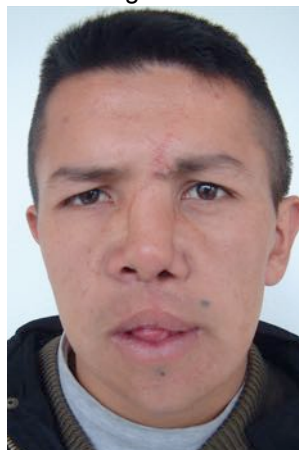

Figura 3.

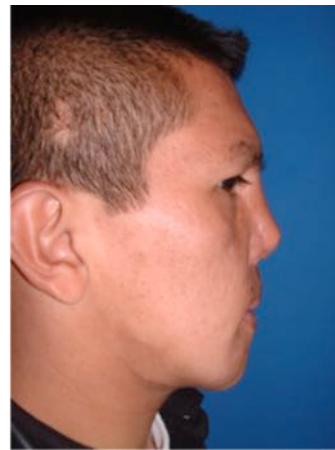

Figura 4.

Fotos tomadas con permiso de sus pacientes, con fines académicos por el Dr. Luis Bermúdez. MD.

Figuras 1 y 2: Fotos pre-operatorias de paciente con expansor de piel en la frente antes de cirugía de reconstrucción nasal. En la mandíbula el paciente tiene también un tutor de transporte óseo. Figuras 3 y 4: Fotos postoperatorias 8 meses después de la reconstrucción nasal siguiendo el principio de unidades estéticas nasales.

El colgajo de músculo temporal es de gran utilidad cuando se va a dar cobertura a la órbita, para cubrir defectos de la fosa craneal anterior en su porción lateral o para minimizar el defecto estético después de la excenteración orbitaria.

CASO CLINICO 5.

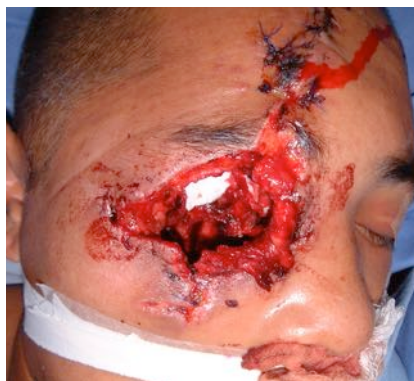

Figura 1.

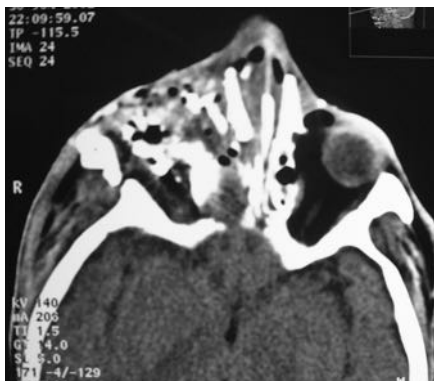


Figura 2.

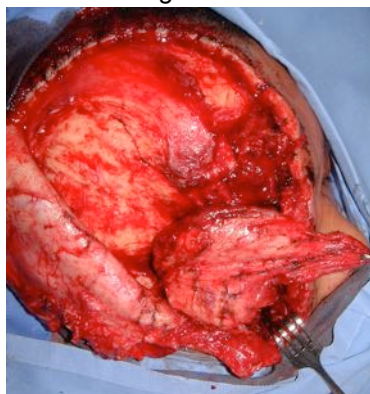


Figura 3

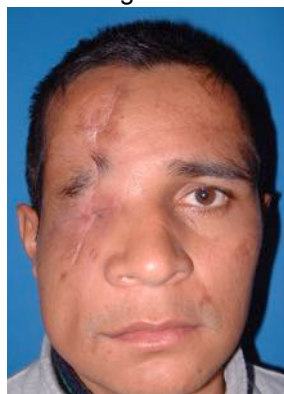

Figura 4.

Fotos tomadas con permiso de sus pacientes, con fines académicos por el Dr. Luis Bermúdez. MD.

Figura 1: Junio del 2002, herida por arma de fuego de alta velocidad en la órbita derecha, había un defecto importante en la duramadre con comunicación del cerebro con la maxila. Figura 2: TAC que muestra la destrucción de la órbita ósea y del globo ocular. Figura 3: Exposición amplia de la herida, haciendo una craneotomía para cerrar la duramadre. El músculo temporal se rota para rellenar la órbita exenterada cubriendo la duramadre reparada. Figura 4: Septiembre 2002, foto del resultado postoperatorio después de un procedimiento quirúrgico realizado en la fase aguda. De esa manera se evito un defecto como el que vimos en la figura 2 del Caso 2, además de proteger el cerebro de una infección.

Debido a que tenemos a mano el recurso de la microcirugía, cuando los defectos de tejido son muy grandes utilizamos los colgajos libres para transferir el tejido necesario para dar el cubrimiento a las áreas cruentas y a las zonas a las que se les ha hecho una reconstrucción compleja como vemos en el Caso Clínico 7.

CASO CLINICO 6

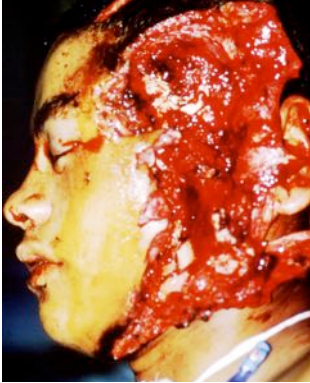

Figura 1.

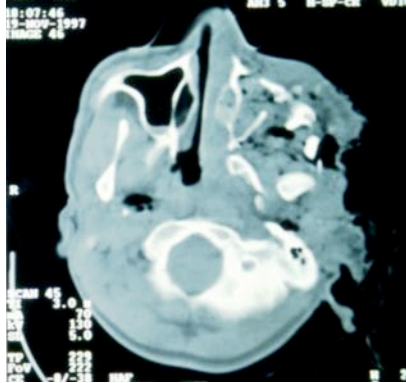


Figura 2.

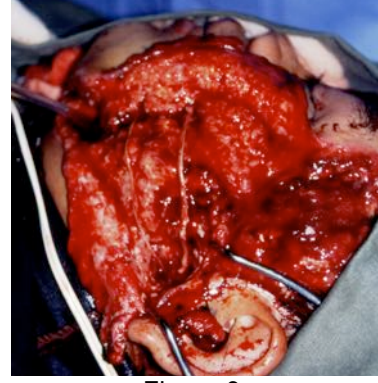


Figura 3.

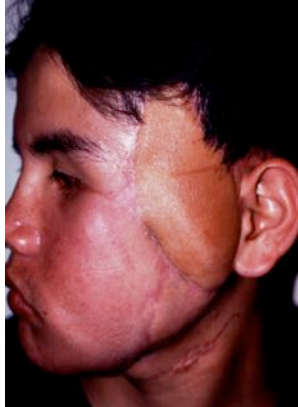

Figura 4.

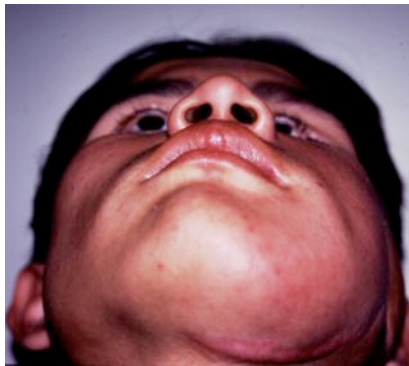


Figura 5



Figura 6.

Fotos tomadas con permiso de sus pacientes, con fines académicos por el Dr. Luis Bermúdez. MD.

Figura 1: Herida por arma de fuego de alta velocidad en la hemicara izquierda. Destrucción severa de la glándula parótida, nervio facial, músculo temporal y un defecto importante de piel. Noviembre de 1997. Figura 2: TAC mostrando la fractura conminuta del malar, arco cigomático y de la mandíbula. Figura 3: Una vez las fracturas se han reducido, se ha colocado un injerto de costilla para reconstruir el arco cigomático; la mandíbula se estabilizó con una placa de reconstrucción mandibular dejando un espacio de 5 cms entre los segmentos óseos. Se hicieron además injertos de nervio sural para restaurar la continuidad de la rama bucal del nervio facial. Figura 4: El defecto de piel se reconstruyó con un colgajo libre parascapular. Figura 5: Foto postoperatoria mostrando la buena proyección del cigoma. Figura 6: Fotos extraídas de un video mostrando la función lograda con la neurotización de la rama bucal del nervio facial.

Los defectos óseos frontales, en maxilar, en órbita, en nariz, son reconstruidos mediante injertos óseos primarios en el momento de la reconstrucción inicial. En defectos mandibulares de menos de 6 cms se hace la reconstrucción con injertos óseos secundarios de cresta iliaca una vez las heridas han sanado por completo después de seis semanas de haber sufrido la lesión.

Si los defectos óseos en mandíbula son mayores de 6 cms utilizamos colgajos libres como el de cresta iliaca o el de peroné.

CASO CLINICO 7

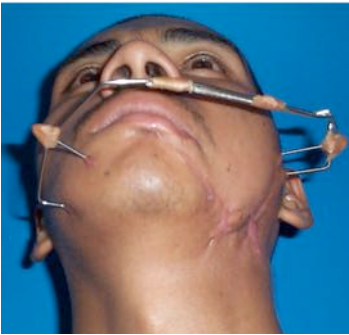


Figura 1.

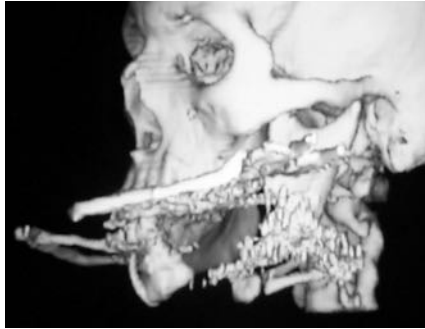


Figura 2.

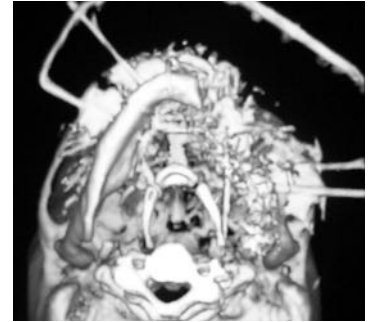


Figura 3.

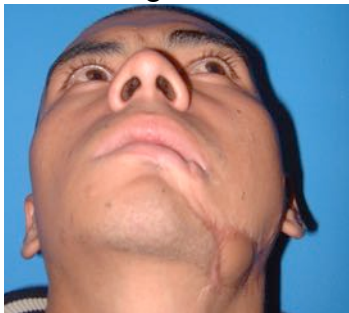


Figure 4.

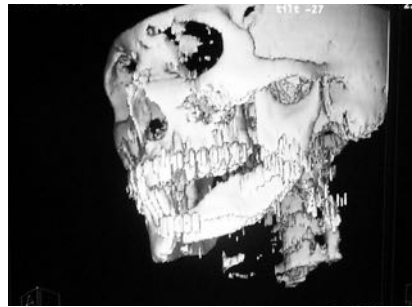


Figure 5.

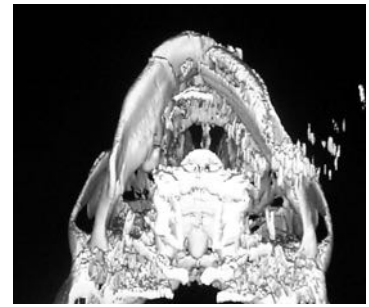


Figure 6

Fotos tomadas con permiso de sus pacientes, con fines académicos por el Dr. Luis Bermúdez. MD

Figura 1: Defecto mandibular causado por herida por fusil, los extremos óseos se estabilizaron con un fijador externo en el sitio de atención inicial. Figuras 2 y 3: TAC con reconstrucción tridimensional mostrando el defecto óseo desde el ángulo al mentón. Figuras 4, 5, y 6: Fotos postoperatorias dos años después de la reconstrucción mandibular con un colgajo osteocutáneo de cresta iliaca.

La rehabilitación oral es fundamental y se debe trabajar en conjunto con otras especialidades para lograr un resultado óptimo estético y funcional. Los implantes osteointegrados son de gran ayuda para lograr esta rehabilitación.

CASO CLINICO 8

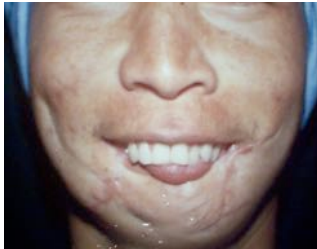

Figura 1.

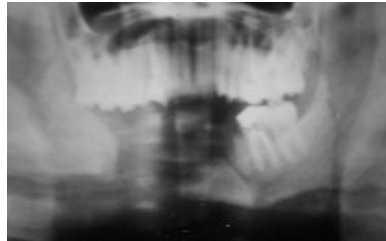


Figura 2.

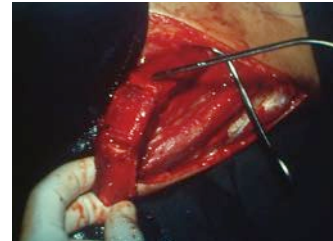


Figura 3.

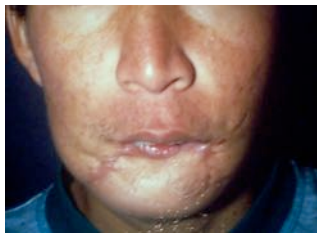
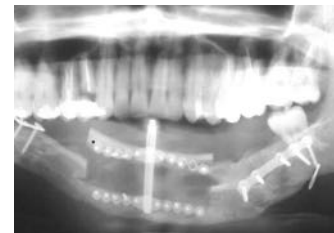


Figura 4.

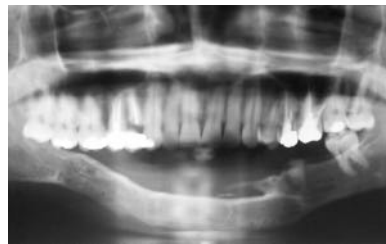

Figura 5.



6.

Figura

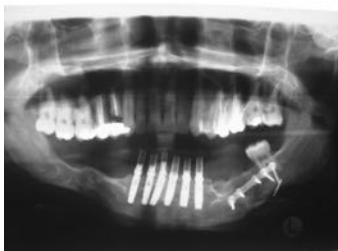

Figura 7.

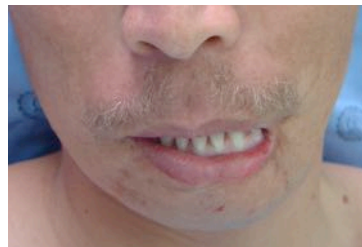
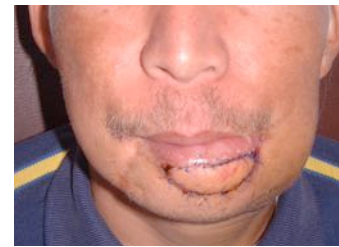
Figura 8.



9.

Figura

Fotos tomadas con permiso a sus pacientes, con fines académicos por el Dr. Luis Bermúdez. MD.

Figura 1: Paciente con un defecto mandibular anterior causado por una herida de fusil. Figura 2: Rayos X mostrando el defecto óseo desde el ángulo derecho a la sínfisis. Figura 3: Se toma un colgajo libre de peroné, foto tomada con el colgajo en la pierna después de osteotomías para contornear recreando la forma a la sínfisis. Figura 4: Foto postoperatoria del paciente 8 meses después del colgajo libre, la longitud facial fue restaurada. Figura 5: Sin embargo en los rayos X se ve la deficiencia alveolar debido a que el peroné no es tan ancho como la mandíbula. La rehabilitación dental del paciente no es posible, debido a la distancia tan grande entre la mandíbula y del borde inicial de los dientes superiores. Figura 6: Realizamos una osteotomía del peroné y colocamos un distractor óseo intraoral. Rayos X tomados después de distracción de 20 mms, 30 días después. Figura 7: Rayos X mostrando como el hueso neoformado se osificó. También se ven los implantes osteointegrados colocados por el servicio de cirugía oral y maxilofacial.. Figura 8: Al colocar la prótesis dental hay exposición "gingival" por retracción de mucosa y de piel, del lado izquierdo. Figura 9: Foto a los 5 días postoperatorios de colgajo libre inguinal que proporciona piel externa para corregir la posición del labio e interna para dar surco yugal inferior.

En resumen el paciente debe ser reconstruido de manera integral teniendo cuidado de restaurar todas las estructuras de la mejor manera anatómica posible restaurando la función masticatoria, la oclusión, la función del nervio facial, dando cobertura intraoral y extraoral, etc. El caso clínico 10 nos da una idea de cómo a pesar de que no es fácil se pueden lograr esos objetivos

CASO CLINICO 9

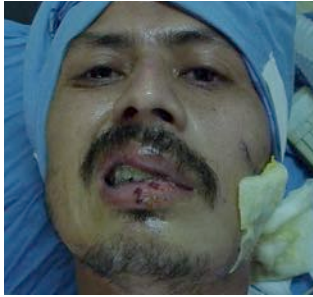

Figura 1.

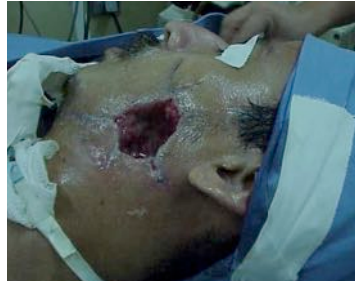

Figura 2.

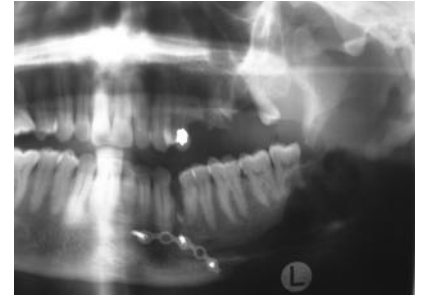


Figura 3.

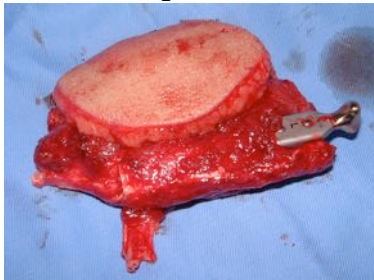


Figura 4

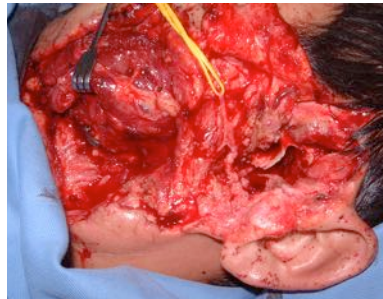

Figura 5.

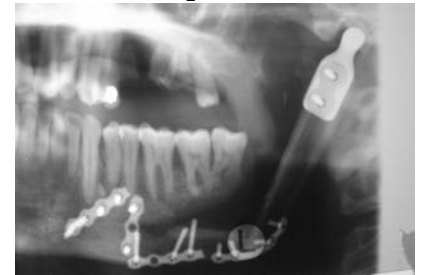

Figura 6.

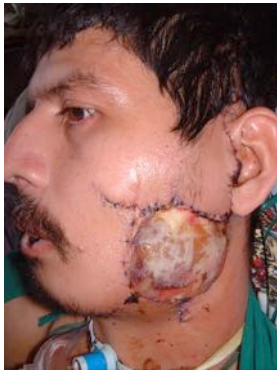

Figura 7.

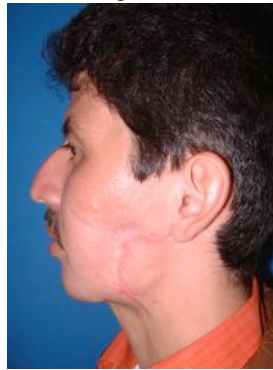

Figura 8.

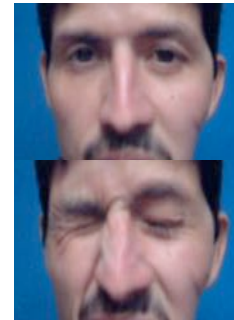


Figura 9.

Fotos tomadas con permiso a sus pacientes, con fines académicos por el Dr. Luis Bermúdez. MD.

Figuras 1,2 y 3: Herida por arma de fuego de alta velocidad en la región lateral de la cara, fístula salival, lesión de la parótida y del nervio facial, pérdida completa de la rama mandibular y del cóndilo derecho. Figura 4: Colgajo libre de peroné con una osteotomía para reconstruir la rama, el ángulo y el cuerpo mandibular. Se colocó una prótesis de cóndilo en el extremo del peroné. La piel del colgajo fue desechada durante la cirugía por no perfusión y se reemplazó con colgajo libre de radial. Figura 5: Debido a que el nervio facial estaba lesionado en el agujero estilo mastoideo, el servicio de otología, Dr. José Prieto, realizó una mastoidectomía para encontrar el cabo proximal y nosotros realizamos un injerto de nervio para neurotizir las ramas zigomáticas y bucal del facial distal. Figura 6: Rayos X de la mandíbula mostrando el peroné y la prótesis de cóndilo en posición. Figura 7: El colgajo radial se perdió, es el colgajo que falló en el grupo 2 A, como veremos a continuación. Pensamos que falló por congestión venosa debido al hiladillo que se le colocó a la traqueostomía en la UCI. Figura 8: El defecto de piel se corrigió colocando un

expansor de piel y avanzando el colgajo local. Figura 9: Fotos extraídas de video mostrando la función de la rama zigomática.

LA VERDADERA CIRUGIA DE LA GUERRA

Los resultados que presentamos en el presente trabajo son buenos, sin embargo siguen distando mucho de la normalidad y el dolor por el que tiene que pasar cada uno de nuestros pacientes es inmenso. Y que hablar del dolor de los familiares.

La medicina preventiva es la mejor de las medicinas, pero podemos nosotros los médicos hacer algo en ese campo? O esa prevención solo depende de los políticos?

Lo irónico es que enfermedades en las que el hombre no es parte de la etiología se hayan podido controlar o curar. Enfermedades como la peste negra que mató la cuarta parte de la población europea en el siglo XIV es hoy una plaga olvidada, así como el cólera o el tifo. La guerra cuyo factor etiológico es el hombre mismo, ha cambiado para perfeccionarse.

Mientras que las grandes potencias están preocupadas por el control de las armas nucleares, los fusiles fabricados y vendidos por esas potencias matan muchas personas en países pobres todos los días.

Cuando uno se enfrenta a diario al dolor dejado por la guerra, se pregunta como va a ser posible que esa enfermedad se cure. La única opción es la educación de nuestros hijos dentro de una cultura de la no violencia. Que se puede esperar del niño que hoy ve a su padre portando la pistola en el cinto cada vez que sale al mercado o va a la finca?

La creación de una cultura de la no violencia se basa en el respeto a los demás, pensando en satisfacer sus necesidades. Le tomo a la humanidad muchos años de sufrimiento para hacer declaraciones como la de Sevilla de la UNESCO en 1986, que a pesar de no tener el rigor científico que pretenden tener, desmitifica la teoría Darwiniana que hace pensar que la guerra es inevitable para que se dé la evolución del hombre y la sociedad (4). Dicha declaración emite 5 afirmaciones:

“Es científicamente incorrecto decir:

1. Que nosotros tenemos una tendencia heredada de hacer la guerra de nuestros ancestros los animales. Los animales no hacen la guerra.
2. La guerra así como nuestros actos violentos están genéticamente programada en nuestra naturaleza humana.
3. Que en el curso de la evolución humana ha habido una selección natural para el temperamento agresivo.
4. Los seres humanos tienen un cerebro violento.
5. La guerra es causada por instinto.”

John Keegan (5) uno de los mas grandes historiadores de la guerra del siglo XX, afirma que la etiología de la guerra fue la diferencia de oportunidades entre el cazador y el agricultor, en los orígenes de la humanidad. Esa diferencia hizo que el cazador que ya estaba organizado para cazar atacara al agricultor y que el agricultor se organizara para repeler a las bandas de cazadores. Por eso es tan importante la satisfacción de las necesidades del otro, y estas no son solo económicas, pueden ser religiosas o intelectuales.

La guerra se define como la manera de matar colectivamente en busca de un objetivo colectivo. El matar no es bueno, ese es un principio básico que nadie puede negar.

La guerra como invención humana, debería poder ser controlada por el hombre. Nuestra conducta debe ser controlada por nosotros mismos, una vez lo logremos, podremos educar a nuestros alumnos e hijos hacia esa cultura de la no violencia, donde el respeto y la solución de necesidades de los demás es muy importante.

Por eso no se ha podido solucionar el conflicto en el medio oriente, porque no se han tenido en cuenta las necesidades los habitantes de esta zona del mundo; se esta matando para la solución de problemas de otros.

En Colombia hemos vivido en un conflicto armado interno por mas de 50 años, nos acostumbramos a vivir en medio de la violencia y a que otros arriesguen su vida o su integridad física para asegurar nuestro bienestar. Es muy fácil abogar por la guerra como única opción, cuando estamos casi seguros de que ni nuestros hijos ni nosotros estaremos en el frente de batalla o patrullando en zonas sembradas con minas antipersonales. Un proceso de paz exitoso con la guerrilla colombiana seria el primer gran paso.

Mientras esos cambios se dan, seguiremos reconstruyendo a los mutilados de la guerra y volviéndonos mejores cirujanos, como lo afirmaba Galeno.

AGRADECIMIENTOS

Agradecimientos especiales al Dr. Andrew Bamji, curador de los archivos de Gillies del Queen Mary's Hospital, por permitir visitarlos y usar el material Fotográfico que aparece en este trabajo. También al Hospital Militar como institución porque brinda todos los recursos necesarios para reconstruir los pacientes heridos sin exclusiones ni restricciones de ningún tipo, además de estimular la academia entre sus especialistas.

REFERENCIAS

1. P. Banks, J.S.P. Wilson, B.Terry, R.Whitlock, C.W.Chapman. Gunshot wounds Maxillofacial Injuries. Ed. Rowe & Williams. Churchill Livingstone. London. 1985. Page 560.
2. L.E. Bermúdez, A. Hoyos. Free flaps in war wounds Plastic Surgical Forum. Proceedings of the 69th Scientific Meeting of the American Society of Plastic and Reconstructive Surgery. Los Angeles, CA. USA. October 2000. Plastic Surgery Educational Foundation.
3. L.E. Bermúdez, L.E. Nieto. Microsurgery in war wounds. Abstracts of the Second Congress of the World Society for Reconstructive Microsurgery. JOURNAL OF RECONSTRUCTIVE MICROSURGERY. Vol 20, No 1, January 2004.
4. The Seville Statement. UNESCO. Culture of peace program. 1986.
5. John Keegan. War and our world. Vintage Books a Division of Random House, New York. 1998.